

## GAMBARAN RADIOLOGI TULANG BELAKANG PADA PASIEN SKOLIOSIS DI RSUP SANGLAH BALI

Tika Rizqi Nur Laela<sup>1</sup>, Dewa Gde Mahiswara Suadiatmika<sup>2</sup>, Elysanti Dwi Matadiani,<sup>2</sup> Ni Nyoman Margiani,<sup>2</sup>

<sup>1</sup>. Program Studi Sarjana Kedokteran dan Profesi Dokter, Fakultas Kedokteran Universitas Udayana

<sup>2</sup>. Departemen Radiologi, Fakultas Kedokteran, Universitas Udayana, Denpasar, Indonesia

Corresponding author: Tika Rizqi Nur Laela

e-mail: tikarizqi23@gmail.com

### ABSTRAK

Kelainan tulang belakang yang sering dijumpai adalah skoliosis yang merupakan kondisi tulang belakang yang ditandai dengan deviasi sudut *Cobb* tulang belakang  $>10^{\circ}$  dengan rotasi *vertebra*. Pada pasien skoliosis 80% kondisi ini tidak diketahui penyebabnya secara pasti. Pemeriksaan radiologi memiliki peran dalam menegakan diagnosis skoliosis serta mengidentifikasi skoliosis. Pemeriksaan radiologi yaitu *X-ray* ialah pemeriksaan yang paling *cost efficient* dalam mengidentifikasi jenis kurva, sudut *Cobb*, rotasi tulang belakang, dan maturasi tulang pada pasien skoliosis dengan hasil yang lebih akurat. Tujuan penelitian ini adalah mendapatkan dan memberikan informasi gambaran radiologi pada pasien skoliosis di RSUP Sanglah Bali. Penelitian ini merupakan penelitian deskriptif yang bertujuan untuk mengetahui prevalensi distribusi identifikasi gambaran radiologi tulang belakang pada pasien skoliosis di RSUP Sanglah Bali periode 2018-2020 berdasarkan karakteristik usia, jenis kelamin, jenis kurva, sudut *Cobb angle*, rotasi tulang belakang, dan maturasi tulang. Total sampel penelitian 172 rekam medis dengan rata-rata usia pasien adalah  $>10$  tahun 167 orang (97,1%) dan rata-rata jenis kelamin perempuan 143 orang (83,1%). Hasil distribusi frekuensi gambaran radiologi pada pasien skoliosis didapatkan rata-rata sudut *Cobb single curve*  $31^{\circ}$ - $50^{\circ}$  sebanyak 27 orang (29%), sudut *Cobb double curve* struktural  $51^{\circ}$ - $75^{\circ}$  sebanyak 31 orang (39,2%), sudut *Cobb double curve* non struktural  $31^{\circ}$ - $50^{\circ}$  sebanyak 39 orang (49,4%). Jenis kurva *single curve right thoracic* sebanyak 52 orang (55,9%), jenis kurva *double curve* struktural *right thoracic* sebanyak 58 orang (73,4%), jenis kurva *double curve* non struktural *left lumbar* sebanyak 34 orang (43%). Rotasi tulang belakang Grade II sebanyak 87 orang (50,6%) dan maturasi tulang Stage IV sebanyak 64 orang (37,2%).

**Kata kunci :** Skoliosis., *Cobb Angle*., *Nash-moe*., *Curve*.

### ABSTRACT

The most common spinal deformity is scoliosis, this condition characterized by spinal deviation *Cobb angle*  $>10^{\circ}$  with vertebral rotation. In 80% of scoliosis patients, the cause of this condition is unknown. Radiological examination has a role in diagnosis of scoliosis and identifying. Radiological examination *X-ray* is the most cost-efficient examination and makes it easier to identify the type of curve, *Cobb angle*, spinal rotation, and bone maturation in scoliosis patients with more accurate results. The purpose of this study was to obtain and provide information on radiological features in scoliosis patients at Sanglah Hospital, Bali. This study is a descriptive study that to determine the prevalence distribution of spinal radiological identification in scoliosis patients at Sanglah Hospital Bali on period 2018-2020 based on the variables of age, sex, type of curve, *Cobb angle*, spinal rotation, and bone maturation. The total sample of the study was 172 medical records with an average age of patients  $>10$  years 167 people (97.1%) and an average female gender of 143 people (83.1%). The results of the frequency distribution of radiological images in scoliosis patients obtained an average *Cobb angle* of  $31^{\circ}$ - $50^{\circ}$  as many as 27 people (29%), *Cobb angle double curve* structural  $51^{\circ}$ - $75^{\circ}$  as many as 31 people (39.2%), *Cobb angle double curve* non-structural  $31^{\circ}$ - $50^{\circ}$  as many as 39 people (49.4%). Types of *single curve right thoracic* as many as 52 people (55.9%), type of *double curve* structural *right thoracic* as many as 58 people (73.4%), type of *double curve* non-structural *left lumbar* as many as 34 people (43%). Grade II spine rotation was 87 people (50.6%) and Stage IV bone maturation was 64 people (37.2%).

**Keywords :** Skoliosis., *Cobb Angle*., *Nash-moe*., *Curve*.

### PENDAHULUAN

Tulang belakang merupakan bagian vital bagi tubuh kita dimana terletak pada bagian belakang tubuh yang memiliki fungsi untuk menopang tubuh bagian atas (kepala, bahu, dan dada) dan penghubung bagian bawah tubuh (perut dan pelvis). *Kolumna vertebralis* atau rangkaian tulang belakang adalah struktur yang dibentuk oleh sejumlah

tulang yang dapat disebut *vertebra* atau ruas tulang belakang yang dimana memiliki terdiri dari 7 tulang belakang *servikalis*, 12 tulang belakang *thorakalis*, 5 tulang belakang *lumbar*, 5 tulang *sacrum*, dan 4 tulang ekor.<sup>6</sup> Kelainan tulang belakang yang sering dijumpai adalah *skoliosis*, *lordosis*, dan *kifosis*. Skoliosis merupakan kondisi tulang yang ditandai dengan deviasi tulang belakang  $>10^{\circ}$  dengan rotasi *vertebra*. Pada pasien skoliosis 80% kondisi ini tidak

diketahui penyebabnya secara pasti namun ada hubungannya dengan gangguan sistem saraf pusat, gangguan homestatis, gangguan otot primer, dan genetik.<sup>1,2</sup>

Prevalensi skoliosis pada anak perempuan lebih tinggi apabila dibandingkan dengan anak laki-laki dimana memiliki rasio 1,4:1 dalam kurva ringan yaitu ( 100-200) dan 7,2:1 dengan kurva yang lebih berat (>400) dan rasio ini dapat meningkat secara signifikan seiring dengan bertambahnya usia.<sup>2</sup>

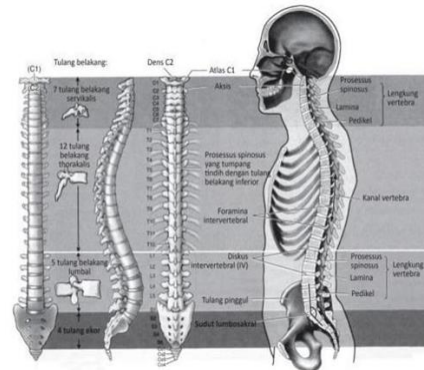
Skoliosis diklasifikasikan menjadi tiga yaitu *infantile* (usia 0-3 tahun), *juvenile* (usia 3-10 tahun), *adolescent* (>10 tahun) dimana deteksi sedini mungkin memiliki peran penting dalam perjalanan skoliosis dimana dapat dilakukan sedini mungkin sehingga lengkungan kurva kecil mendapatkan perawatan yang tepat sehingga akan memberikan prognosis baik.<sup>1</sup>

Dalam mendiagnosis kondisi skoliosis dapat dilakukan pemeriksaan fisik yaitu *Adam's Forward Bending Test*, Pembacaan kurva dengan *Scoliometer* serta pemeriksaan penunjang radiologi *X-ray* yang merupakan *gold standard* dalam mendiagnosis skoliosis.<sup>1,3</sup>

Pemeriksaan penunjang pada pasien skoliosis secara radiologi memiliki peran penting terutama dalam menegakan diagnosis skoliosis serta mengidentifikasi skoliosis. Pemeriksaan radiologi yaitu *X-ray* ialah pemeriksaan yang paling *cost efficient* dan memudahkan dalam mengidentifikasi *skoliosis series*, jenis kurva, sudut *Cobb*, rotasi tulang belakang, dan maturasi tulang pada pasien skoliosis dengan hasil yang lebih akurat.<sup>4,5,6</sup>

## TINJAUAN PUSTAKA

Kerangka atau susunan tulang pada manusia dapat dibagi menjadi dua bagian utama yaitu tulang badan batang dan tulang anggota badan. Bagian tulang badan batang dapat terbagi menjadi tiga bagian yaitu tengkorak, tulang belakang (*vertebra*), dan rongga dada. Kerangka atau susunan tulang pada manusia tulang belakang (*columna vertebralis*) terdiri dari 7 tulang belakang *cervikalis*, 12 tulang belakang *thorakalis*, 5 tulang belakang *lumbalis*, 5 tulang belakang *sacrum*, dan 4 tulang belakang *coccygea*. Tulang belakang dalam susunannya memiliki perbedaan ukuran dan bentuk namun struktur yang sama yaitu terdiri dari, *body*, *arkus (pedikel dan lamina)*, *prosesus (spinosis dan transverses)* dan *formina (vertebra dan neural)*.<sup>6</sup>

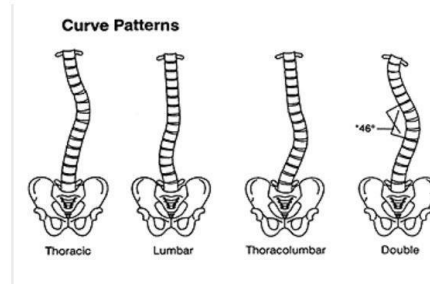


Gambar 1. Susunan columna vertebralis<sup>6</sup>

Tulang belakang tersusun satu sama lain dan normalnya membentuk lengkungan kurva tertentu yang apabila dilihat dari samping akan menyerupai sudut "S". Kelengkungan pada tulang belakang dapat dijadikan sebagai penilaian tingkat kondisi kesehatan tulang belakang setiap individu.<sup>7</sup>

Berbagai kelainan tulang belakang dapat dinilai apabila dilihat melalui samping rangkaian tulang belakang akan memperlihatkan lengkungan yang bervariasi yaitu tulang belakang *cervikalis* terlihat melengkung ke depan dapat dikatakan *lordosis*, tulang belakang *thorakalis* yang melengkung ke belakang dapat dikatakan *kifosis* dan apabila membentuk huruf "C" dan "S" dapat dikatakan *skoliosis*.<sup>8</sup>

*Skoliosis* dalam bahasa Yunani *skolios* memiliki sebuah arti yaitu kurva atau bengkok. *Skoliosis* adalah kelainan tulang belakang yang memiliki lengkungan ke arah lateral dan apabila dilihat dari belakang akan nampak bentuk tulang belakang seperti huruf "C" atau "S". *Skoliosis* dapat didefinisikan sebagai deformitas tiga dimensi yang kompleks pada tulang belakang yaitu koronal, sagittal, dan aksial dengan kelengkungan pada tulang belakang yaitu >10° pada pemeriksaan. *Skoliosis*.<sup>1,9,10</sup>



Gambar 2 Jenis kurva skoliosis<sup>11</sup>

Kurva skoliosis dapat diklasifikasikan menjadi dua tipe yaitu *single curve* terdiri dari thoracic curve (pada bagian apex antara T2 dan T11-T12 disc), thoracolumbar curve (pada bagian apex T12, T12-L1 disc, dan L1), dan lumbar curve (pada bagian apex antara L1-L2 dan L4-L5 intervertebral disc) dan *double curve* dimana terdapat dua apex yaitu II A double thoracic curve (major thoracic curve + curve dengan kriteria AP film  $<30^{\circ}$ , convex banding film  $<20^{\circ}$  dan bahu kanan lebih tinggi) dan II B double curve (thoracic curve  $>$  thoracolumbar/lumbar curve dan ditemukan empat kriteria yaitu thoracolumbar/lumbar curve kyphosis  $<10^{\circ}$ , thoracolumbar/lumbar coronal Cobb angle  $<45^{\circ}$ , thoracolumbar/lumbar dengan rotasi tulang  $<2$  dengan *nash-moe* metode dan fleksibilitas  $>70\%$ .<sup>12</sup>

Penyebab skoliosis belum dapat ditentukan dengan pasti, namun kemungkinan penyebab pertama dari skoliosis adalah genetik. Berbagai studi klinis banyak yang mendukung terkait pola pewarisan dominan autosomal, multifactorial, atau X-linked. Skoliosis dapat dikategorikan secara lebih lanjut sebagai skoliosis struktural dan fungsional (non struktural).<sup>13</sup>

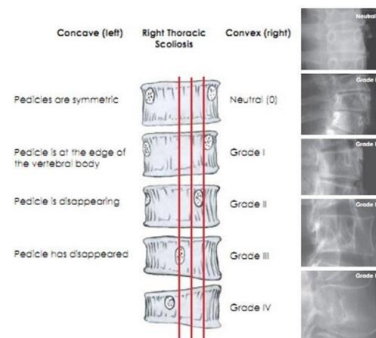
Pemeriksaan x-ray yang merupakan metode yang paling cost efficient untuk mendiagnosi skoliosis disamping *Computed Tomography (CT)*, dan *Magnetic Resonance Imaging (MRI)*. Dalam pengambilan gambar dilakukan secara berdiri tampak bagian bahu dan sleuruh pinggul.<sup>6</sup> Dalam pemeriksaan radiografi pada pasien skoliosis dapat diidentifikasi beberapa hal kurva skoliosis umumnya terdapat empat jenis yaitu, *thoracic curve* apabila ditarik garis lurus akan ditemukan kurva yang melengkung pada sisi kanan atau kiri pada bagian atas punggung atau bagian *thoraks*, *thoracolumbar curve* apabila ditemukan kurva melengkung ke kanan atau ke kiri dimulai dari bagian atas *thoraks* dan berakhir pada punggung bagian bawah *lumbar* kurva ini menyerupai kurva *toraks primer* karna keterlibatan tulang bagian atas, *lumbar curve* terlihat melengkung pada bagian sisi kanan atau kiri yang dimulai dan diakhiri pada bagian punggung bawah *lumbar*, *double major curve* melibatkan kurva *thorac* kanan dan bagian kurva *lumbar* kiri sehingga pasien memiliki deformitas yang kurang jelas karena kedua kurva menyeimbangkan satu sama lain.<sup>11</sup>

Skoliosis diidentifikasi apabila ditemukan kurva struktural lateral dengan sudut Cobb  $>10^{\circ}$  dan mengklasifikasikan tingkat keparahan skoliosis menggunakan sudut Cobb yang dibagi menjadi 7 kelompok sudut kurvatura I  $20^{\circ}$ ; II  $21-30^{\circ}$ ; III  $31-50^{\circ}$ ; IV  $51-75^{\circ}$ ; V  $76-100^{\circ}$ ; VI  $101-125^{\circ}$ ; VII  $125^{\circ}$ .<sup>14</sup>

Penelitian lain menyatakan sudut kurva skoliosis dapat dikatakan ringan apabila ditemukan sudut Cobb  $<25^{\circ}$ ; sedang  $25-45^{\circ}$ ; berat  $>45^{\circ}$ .<sup>13</sup>

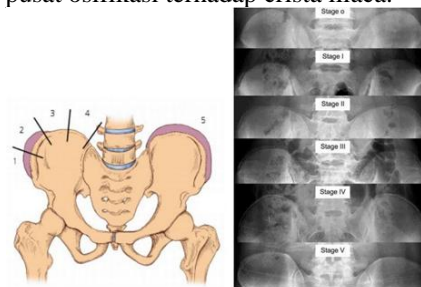
Munculnya sistem instrumentasi modern mengakibatkan peningkatan nyata dalam pentingnya mengukur rotasi vertebra tulang belang pada pasien skoliosis. kekurangan sudut Cobb dalam menggambarkan

rotasi vertebra dapat diatasi dengan metode Nash-Moe, dengan metode ini setengah tulang belakang pada sisi cembung lengkungan dibagi berdasarkan tiga segmen dan rotasi yang dijadikan dasar pengukuran rotasi vertebra.<sup>4,15</sup>



Gambar 3 Tingkat rotasi vertebra menurut Nas-Moe<sup>4</sup>

Kematangan tulang sering diperkirakan dengan tanda Risser yaitu jumlah pengapuran di bagian atas tulang pinggul yang dapat dilihat dari radiograf. Jumlah kematangan tulang yang tersisa memiliki peran sangat penting dalam menentukan keputusan pengobatan skoliosis pada anak-anak dan remaja.<sup>15</sup> Dalam menentukan stadium kematangan tulang kita dapat menilai pusat ossifikasi pada iliac crest dengan mencocokkan dengan indeks Risser, grade 0 sampai 5 dapat menggambarkan adanya spophyseal osifikasi. Butuh waktu kira-kira 1 tahun perjalanan osifikasi apofisis untuk menjadi lengkap serta butuh waktu 2 tahun fusi dari pusat osifikasi terhadap crista iliaca.<sup>4</sup>



Gambar 4 Stage maturasi tulang<sup>4</sup>

Deteksi sedini mungkin dapat memberikan prognosis yang lebih baik pada pasien dengan skoliosis sehingga pengobatan dapat mencegah keadaan semakin memburuk. Kasus skoliosis ringan sebagian besar tidak menyebabkan keterbatasan fisik pasien. Dalam kasus skoliosis berat perlu dilakukan tindakan pembedahan pasien umumnya dapat sembuh dan melangsungkan aktivitas sehari-hari namun tidak dianjurkan melakukan aktivitas fisik berat. Skoliosis tanpa adanya pengobatan lebih lanjut akan memberikan prognosis buruk pada pasien dimana memungkinkan terjadinya kelainan bentuk secara signifikan dan nyeri hebat serta gangguan pernafasan.<sup>16</sup>

## BAHAN DAN METODE

Penelitian ini merupakan penelitian deskriptif yang bertujuan untuk mengetahui prevalensi distribusi identifikasi gambaran radiologi tulang belakang pada pasien skoliosis di RSUP Sanglah Bali periode 2018-2020 berdasarkan karakteristik usia, jenis kelamin, jenis kurva, sudut *Cobb angle*, rotasi tulang belakang, dan maturasi tulang.

Penelitian ini dilaksanakan di RSUP Sanglah Bali dengan rentang waktu penelitian lima bulan terhitung sejak Januari sampai dengan Juni 2021.

Populasi pada penelitian ini adalah pasien skoliosis dengan gambaran radiologi yang terdata di RSUP Sanglah Bali periode 2018-2020. Sedangkan, Sampel yang digunakan dalam penelitian ini adalah seluruh populasi yang didapatkan dari data rekam medis. Subjek penelitian yang digunakan adalah seluruh pasien skoliosis yang melakukan pemeriksaan radiologi di RSUP Sanglah Bali periode 2018-2020.

Teknik sampling pada penelitian ini adalah *consecutive sampling*, dimana besar sampling yang digunakan sama dengan jumlah populasi dan subjek yang memenuhi kriteria dimasukkan dalam penelitian. Cara pengumpulan data dalam penelitian ini menggunakan rekam medis sebagai sumber data yang meliputi usia, jenis kelamin, jenis kurva, sudut *Cobb angle*, rotasi tulang belakang, dan maturasi tulang.

Data yang terkumpul akan dianalisa, lalu diolah dengan menggunakan microsoft excel dalam bentuk tabel yang kemudian dimasukkan kedalam aplikasi SPSS untuk diolah dan akan disajikan dalam bentuk tabel serta narasi. Analisa data secara statistic deskriptif dilakukan sehingga ditemukan banyaknya pasien skoliosis dengan deskripsi tentang data usia, jenis kelamin, jenis kurva, sudut *Cobb angle*, rotasi tulang belakang, dan maturasi tulang.

## HASIL

Hasil penelitian terdiri atas distribusi frekuensi karakteristik gambaran radiologi tulang belakang pasien skoliosis di RSUP Sanglah Bali pada tahun 2018-2020. Analisa data dilakukan dengan total data penelitian yang memenuhi kriteria inklusi dalam penelitian ini adalah 172 data dari 270 data. Hasil penelitian dapat dilihat pada tabel.

**Tabel 1.** Hasil distribusi frekuensi gambaran radiologi tulang belakang pasien skoliosis berdasarkan usia di RSUP Sanglah Bali tahun 2018-2020

Usia (Tahun)	Frekuensi	Presentase (%)
0 - 3	1	6
3 - 10	4	2,3
>10	167	97,1
<b>Total</b>	172	100

Berdasarkan tabel 1 menunjukkan bahwa distribusi usia pada pasien skoliosis di RSUP Sanglah Bali sebagian besar berusia diatas 10 tahun yang termasuk *adolescent* skoliosis yaitu berjumlah 167 orang dengan presentase (97,1%).

**Tabel 2.** Hasil distribusi frekuensi gambaran radiologi tulang belakang pasien skoliosis berdasarkan jenis kelamin di RSUP Sanglah Bali tahun 2018-2020

Jenis kelamin	Frekuensi	Presentase (%)
Laki-Laki	29	16,9
Perempuan	143	83,1
<b>Total</b>	172	100

Hasil penelitian pada tabel 2 menunjukkan bahwa distribusi jenis kelamin pada gambaran radiologi tulang belakang pasien skoliosis di RSUP Sanglah Bali sebagian besar berjenis kelamin perempuan yaitu berjumlah 143 orang dengan presentase (83,1%) lebih banyak dibandingkan jenis kelamin laki-laki yaitu sebanyak 29 orang dengan presentase (16,9%).

**Tabel 3** Hasil distribusi frekuensi gambaran radiologi tulang belakang pasien skoliosis berdasarkan sudut *cobb single curve* di RSUP Sanglah Bali tahun 2018-2020

Sudut cobb	Frekuensi	Presentase (%)
Single Curve		
10-20	19	20,4
21-30	15	16,1
31-50	27	29
51-75	21	22,6
76-100	8	8,6
101-125	3	3,2
<b>Total</b>	93	100

**Tabel 4** Hasil distribusi frekuensi gambaran radiologi tulang belakang pasien skoliosis berdasarkan sudut *cobb double curve* struktural di RSUP Sanglah Bali tahun 2018-2020

Sudut cobb	Frekuensi	Presentase (%)
Double Curve Struktural		
21-30	6	7,6
31-50	26	32,9
51-75	31	39,2
76-100	13	16,5
101-125	3	3,8
<b>Total</b>	79	100

**Tabel 5** Hasil distribusi frekuensi gambaran radiologi tulang belakang pasien skoliosis berdasarkan sudut *cobb double curve* non struktural di RSUP Sanglah Bali tahun 2018-2020

Sudut cobb	Frekuensi	Presentase (%)
<i>Double Curve</i> Non Struktural		
10-20	2	2,5
21-30	19	24,1
31-50	39	49,4
51-75	16	20,3
76-100	3	3,8
<b>Total</b>	79	100

Hasil penelitian menunjukkan bahwa distribusi sudut cobb dengan jenis kurva *single curve* pada Tabel 3 terdiri dari 93 orang dalam pengelompokan sudut cobb dengan sudut terbanyak yaitu 31-50° sebanyak 27 orang dengan frekuensi (29%).

Hasil penelitian pada Tabel 4 distribusi sudut cobb dengan jenis kurva *double curve* struktural dan Tabel 5 distribusi sudut cobb *double curve* dengan jenis kurva *curve non struktural* terdiri dari 79 orang dalam pengelompokan sudut cobb. Hasil penelitian pada distribusi sudut cobb jenis kurva *double curve* struktural menunjukkan sudut terbanyak yaitu 51-75° sebanyak 31 orang dengan frekuensi (39,2%) dan tidak ditemukan gambaran tulang belakang pasien skoliosis pada pengelompokan sudut cobb dengan jenis kurva *double curve* struktural dengan sudut 10-20° dan >125°.

Hasil penelitian pada distribusi sudut cobb dengan jenis kurva *double curve* non struktural pada tabel 5 menunjukkan sudut terbanyak yaitu 31-50° sebanyak 39 orang dengan frekuensi (49,4%), serta tidak ditemukannya gambaran tulang belakang pasien skoliosis pada pengelompokan sudut cobb dengan jenis kurva *double curve* non struktural dengan sudut 101-125° dan >125°.

**Tabel 6** Hasil distribusi frekuensi gambaran radiologi tulang belakang pasien skoliosis berdasarkan jenis kurva *single curve* di RSUP Sanglah Bali tahun 2018-2020

Jenis kurva	Frekuensi	Presentase (%)
<i>Single Curve</i>		
<i>Right Thoracic</i>	52	55,9
<i>Right Lumbar</i>	4	4,3
<i>Right Thoracolumbar</i>	13	14
<i>Thoracolumbar</i>		
<i>Left Thoracic</i>	1	1,1
<i>Left Lumbar</i>	7	7,5
<i>Left Thoracolumbar</i>	16	17,2
<b>Total</b>	93	100

**Tabel 7.** Hasil distribusi frekuensi gambaran radiologi tulang belakang pasien skoliosis berdasarkan jenis kurva *double curve* struktural di RSUP Sanglah Bali tahun 2018-2020

Jenis kurva	Frekuensi	Presentase (%)
<i>Double Curve</i> <i>Struktural</i>		
<i>Right Thoracic</i>	58	73,4
<i>Right Lumbar</i>	1	1,3
<i>Right Thoracolumbar</i>	2	2,5
<i>Left Lumbar</i>	7	8,9
<i>Left Thoracolumbar</i>	11	13,9
<b>Total</b>	79	100

**Tabel 8.** Hasil distribusi frekuensi gambaran radiologi tulang belakang pasien skoliosis berdasarkan jenis kurva *double curve* non struktural di RSUP Sanglah Bali tahun 2018-2020

Jenis kurva	Frekuensi	Presentase (%)
<i>Double Curve Non</i> <i>Struktural</i>		
<i>Right Thoracic</i>	18	22,8
<i>Left Thoracic</i>	3	3,8
<i>Left Lumbar</i>	34	43
<i>Left Thoracolumbar</i>	24	30,4
<b>Total</b>	79	100

Gambaran radiologi tulang belakang pasien skoliosis berdasarkan distribusi jenis kurva terbagi dua yaitu *single curve* dan *double curve* terbagi atas kurva struktural dan non struktural. Hasil penelitian pada Tabel 6 terdiri dari 93 orang dengan jenis kurva terbanyak yaitu *right thoracic* 52 orang dengan frekuensi (55,9%).

Hasil penelitian distribusi gambaran radiologi tulang belakang pasien skoliosis berdasarkan jenis kurva *double curve* struktural pada Tabel 7 terdiri dari 79 orang dengan jenis kurva terbanyak *right thoracic* sebanyak 58 orang dengan frekuensi (73,4%) dan tidak ditemukan gambaran radiologi tulang belakang pasien skoliosis dengan jenis kurva *left thoracic*.

Hasil penelitian distribusi gambaran radiologi tulang belakang pasien skoliosis berdasarkan jenis kurva *double curve* non struktural pada Tabel 8 terdiri dari 79 orang dengan jenis kurva terbanyak *left lumbar* 34 orang dengan frekuensi (43%), serta tidak ditemukannya gambaran radiologi tulang belakang pasien skoliosis dengan jenis kurva *right lumbar* dan *right thoracolumbar*.

**Tabel 9** Hasil distribusi frekuensi gambaran radiologi tulang belakang pasien skoliosis berdasarkan rotasi vertebra di RSUP Sanglah Bali tahun 2018-2020

Rotasi vertebra	Frekuensi	Prensentase (%)
Neutral	12	7
Grade I	48	27,9
Grade II	87	50,6
Grade III	17	9,9
Grade IV	8	4,7
<b>Total</b>	<b>172</b>	<b>100</b>

Hasil penelitan distribusi gambaran radiologi tulang belakang pasien skoliosis berdasarkan rotasi verterbra pada Tabel 9 terdiri dari 172 orang dimana hasil terbanyak rotasi vertebra grade II sebanyak 82 orang dengan frekuensi (50,6%).

**Tabel 10** Hasil distribusi frekuensi gambaran radiologi tulang belakang pasien skoliosis berdasarkan maturasi tulang di RSUP Sanglah Bali tahun 2018-2020

Maturasi tulang	Frekuensi	Prensentas e (%)
Stage 0	6	3,5
Stage I	12	7
Stage II	25	14,5
Stage III	25	14,5
Stage IV	64	37,2
Stage V	40	23,3
<b>Total</b>	<b>172</b>	<b>100</b>

ologi tulang belakang pasien skoliosis berdasarkan maturasi tulang pada Tabel 10 terdiri dari 172 orang dimana hasil terbanyak maturasi tulang stage IV sebanyak 64 orang dengan frekuensi (37,2%).

## PEMBAHASAN

Penelitan yang dilakukan sejak 1 Januari 2021 sampai dengan 30 Juni 2021 di ruang instalasi radiologi RSUP Sanglah Bali, berdasarkan penelitan penulis memperoleh 204 rekam medis pasien dengan gambaran radiograf skoliosis series kemudian dalam proses penelitian rekam medis yang tidak memenuhi kriteria inklusi akan di dieksklusi dari penelitian sehingga diperoleh 172 rekam medis. Melalui rekam medis penulis mendapatkan data-data yang tercantum dalam rekam medis berupa variabel penelitian yaitu usia, jenis kelamin, sudut *Cobb*, jenis kurva, rotasi vertebra, dan maturasi tulang pada pasien skoliosis.

Penelitian menyebutkan bahwa skoliosis dapat diklasifikasikan menurut umur saat pertama kali ditetapkan diagnosis, yaitu *infantile* skoliosis (0-3 tahun), *juvenile* skoliosis (3-10 tahun), *adolescent* skoliosis (>10 tahun).<sup>1</sup> Penelitian lain menyebutkan sebanyak 350 pasien skoliosis didapatkan hasil analisa data menunjukkan rata-rata pasien berusia 11-12 tahun.<sup>17</sup> Penelitian Universitas Hokkaido Jepang pada tahun 2018 dengan data sebanyak 170 pasien skoliosis didapatkan hasil rentang usia 8-18 tahun.<sup>18</sup> Pada penelitian ini didapatkan hasil gambaran radiologi tulang belakang pasien skoliosis di RSUP Sanglah Bali

dengan rata-rata usia pasien >10 tahun yang termasuk dalam *adolescent* skoliosis yaitu sekitar 167 orang dengan presentase (97,1%) sehingga hasil penelitian ini sejalan dengan teori pendukung dan penelitian klasifikasi menurut usia pada pasien skoliosis dan juga teori pendukung bahwa 80% pasien skoliosis adalah *adolescent* skoliosis.<sup>1</sup>

Penelitian di Philadelphia dengan 103 pasien skoliosis didapatkan hasil presentase (85%) berjenis kelamin perempuan.<sup>19</sup> Penelitian lain di Universitas Hokkaido Jepang pada tahun 2018 dengan data sebanyak 170 pasien skoliosis didapatkan hasil sebanyak 149 pasien berjenis kelamin perempuan dan 21 pasien berjenis kelamin laki-laki.<sup>18</sup> Penelitian lain dengan jumlah 488 pasien skoliosis didapatkan rata-rata 433 pasien berjenis kelamin perempuan dan 55 pasien berjenis kelamin laki-laki.<sup>20</sup> Penelitian di Indonesia tepatnya di salah satu sekolah berlokasi di Bali didapatkan hasil dengan curiga skoliosis sebanyak 62 orang siswa dan didapatkan (54,8%) berjenis kelamin perempuan dan (45,2%) berjenis kelamin laki-laki.<sup>21</sup> Apabila dilihat berdasarkan hasil distribusi gambaran radiologi tulang belakang pasien skoliosis di RSUP Sanglah Bali pada penelitian ini menunjukkan hasil gambaran radiologi tulang belakang pasien skoliosis pada perempuan sebanyak 143 orang dengan presentase (83,1%) lebih tinggi dibandingkan laki-laki sebanyak 29 orang dengan presentase (16,9%) sehingga hasil penelitian ini sejalan dengan adanya teori pendukung dan penelitian terkait apabila anak perempuan memiliki resiko tinggi terjadi skoliosis di bandingkan anak laki-laki.<sup>2</sup>

Penelitian di China menunjukkan bahwa sebanyak 350 pasien skoliosis didapatkan hasil jenis kurva terbanyak yaitu *single thoracic curve* yaitu 145 pasien (41,4%).<sup>17</sup> Pada penelitian lain dengan 57 pasien sebagai sampel didapatkan rata-rata kurva *right thoracic* pada 45 pasien dan *left thoraco-lumbar* pada 12 pasien.<sup>22</sup> Penelitian lain dengan 488 data pasien skoliosis ditemukan hasil yaitu 202 pasien dengan kurva *thoracic*, 123 pasien *thoraco-lumbar curve*, dan 163 pasien *double curve*.<sup>20</sup> Jenis kurva pada gambaran radiologi tulang belakang pasien skoliosis terdiri dari *single curve* dan *double curve* dengan kurva major (struktural) dan kurva minor (non struktural) selain itu arah kurva terbagi menjadi delapan kurva dimana dalam penelitian ini didapatkan 93 rekam medis dengan jenis kurva *single curve* dengan rata-rata *right thoracic curve* sebanyak 52 orang dengan presentase (55,9%), kemudian jenis kurva *double curve* dengan kurva struktural dan non struktural terdiri dari 79 rekam medis dengan hasil jenis kurva *double curve* struktural dengan rata-rata *right thoracic* sebanyak 58 orang dengan presentase (73,4%) dan jenis kurva *double curve* non struktural dengan rata-rata *left lumbar* sebanyak 34 orang dengan presentase (43%). Hasil penelitian tidak dapat disimpulkan disebabkan belum ditemukannya hasil penelitian sebelumnya yang memiliki hasil penelitian yang selaras dengan penelitian yang dilangsungkan oleh penulis.

Penelitian menyatakan sudut kurva skoliosis dapat dikatakan ringan apabila ditemukan sudut *Cobb* <25<sup>0</sup>; sedang 25-45<sup>0</sup>; berat >45<sup>0</sup>.<sup>13</sup> Penelitian pada 488 pasien didapatkan hasil rata-rata sudut *Cobb* kisaran 25-35<sup>0</sup>.<sup>20</sup> Pada penelitian ini sudut *Cobb* pada jenis kurva *single curve* terdiri dari 93 rekam medis yang menunjukkan hasil distribusi rata-rata sudut *Cobb* pada jenis kurva *single curve* adalah sudut *Cobb* 31-50<sup>0</sup> sebanyak 27 orang

dengan presentase (29%), kemudian sudut *Cobb* pada jenis kurva *double curve* terdiri dari 79 rekam medis yang dibagi menjadi kurva struktural dan non struktural mendapatkan hasil penelitian rata-rata sudut *Cobb* pada jenis kurva *double curve* struktural menunjukkan sudut 51-75<sup>0</sup> sebanyak 31 orang dengan presentase (39,2%) dan rata-rata pada jenis kurva non struktural didapatkan hasil rata-rata sudut 31-50<sup>0</sup> sebanyak 39 orang dengan frekuensi (49,4%). Hasil penelitian ini sejalan dengan hasil penelitian sebelumnya dan teori pendukung dimana terdapat hasil sudut *Cobb* yang dapat diklasifikasikan berdasarkan tingkat keparahan sedangkan hasil penelitian ini menunjukkan kalsifikasi tingkat keparahan sudut *Cobb* yaitu kelompok III dan IV.

Rotasi vertebra pada pasien skoliosis dapat dihitung menggunakan metode *Nash-Moe* dengan tingkat rotasi vertebra menjadi 5 tingkatan yaitu grade 0 (neutral) – grade IV dan dalam penelitiannya didapatkan sebanyak 39 pasien (38,6%) dengan rotasi grade 0, 42 pasien (41,6%) dengan rotasi grade I, 6 pasien (5,9%) dengan rotasi grade II dan 14 pasien (13,9%) dengan rotasi grade III dan sehingga rata-rata adalah pasien skoliois adalah grade I.<sup>23</sup> Pada penelitian ini didapatkan rata-rata rotasi vertebra grade II sebanyak 87 orang dengan presentase (50,6%), kemudian grade I sebanyak 48 orang dengan presentase (27,9%), grade III sebanyak 17 orang dengan presentase (9,9%), grade 0 (neutral) sebanyak 12 orang dengan presentase (7%), grade IV sebanyak 8 orang dengan presentase (4,7%). Berdasarkan data penelitian rotasi vertebra yang dihitung dengan metode *Nash-Moe* sejalan penelitian sebelumnya dan teori pendukung sehingga dapat disimpulkan rotasi tulang belakang pada gambaran radiologi tulang belakang pasien skoliosis di RSUP Sanglah rata-rata adalah Grade 2 dan grade 0 (neutral) hanya diperoleh sebanyak 12 orang dengan presentase (9,9%).

Dalam menentukan stadium kematangan tulang dilakukan penilaian pusat ossifikasi pada iliac crest dengan mencocokkan dengan indeks Risser, stage 0 sampai stage 5 yang menggambarkan adanya *spophyseal osifikasi* dimana pertumbuhan tidak dianggap lengkap sampai pengerasan stage 5 *Risser* tercapai.<sup>4,24</sup> Pada penelitian dengan jumlah sampel 452 pasien skoliosis didapatkan rata-rata 94 pasien dengan *risser* stage 0.<sup>25</sup> Pada penelitian ini didapatkan rata-rata maturasi tulang pada gambaran radiologi tulang belakang pasien skoliosis yaitu stage IV sebanyak 64 orang dengan presentase (37,2%) sehingga pada penelitian ini dapat disimpulkan pasien skoliosis di RSUP Sanglah tahun 2018 - 2020 dengan maturasi tulang osifikasi lengkap stage 5 terdiri dari 40 orang dengan presentase (23,3%) dari 172 rekam medis yang diperoleh dari penelitian ini. Penelitian ini sejalan dengan teori pendukung dimana seluruh *risser* stage dapat ditemukan dalam hasil penelitian namun terdapat perbedaan dengan hasil penelitian sebelumnya disebabkan karena lokasi penelitian yang berbeda sehingga terdapat perbedaan pada rata-rata *risser* stage.

Sejauh ini belum ditemukan banyak penelitian mengenai gambaran radiologi pada pasien skoliosis pada penelitian sebelumnya sehingga dalam sebagian variabel yaitu rotasi vertebra dan maturasi tulang kurangnya hasil penelitian lain sebagai pembanding dalam penelitian ini. Penelitian ini menggunakan metode deskriptif sehingga belum dapat disimpulkan kemaknaanya pada setiap variabel yang diteliti karena tidak dilakukannya perhitungan secara statistik.

## SIMPULAN DAN SARAN

Berdasarkan hasil penelitian gambaran radiologi tulang belakang pada pasien skoliosis di RSUP Sanglah Bali, maka dapat diperoleh kesimpulan gambaran radiologi tulang belakang pasien skoliosis di RSUP Sanglah Bali dengan rata-rata usia pasien >10 tahun yang termasuk dalam *adolescent* skoliosis yaitu sekitar 167 orang dengan presentase (97,1%) dan ditemukan pula pasien dengan usia (0-2 tahun) sebanyak 1 orang dengan presentase (6%) dan usia (3-10 tahun) sebanyak 4 orang dengan presentase (0,6%).

Gambaran radiologi tulang belakang pasien skoliosis pada perempuan sebanyak 143 orang dengan presentase (83,1%) lebih tinggi dibandingkan laki-laki sebanyak 29 orang dengan presentase (16,9%).

Jenis kurva *single curve* terdiri dari 93 rekam medis dengan rata-rata *right thoracic curve* sebanyak 52 orang dengan presentase (55,9%), kemudian jenis kurva *double curve* dengan kurva struktural dan non struktural terdiri dari 79 rekam medis dengan hasil jenis kurva *double curve* struktural dengan rata-rata *right thoracic* sebanyak 58 orang dengan presentase (73,4%) dan jenis kurva *double curve* non struktural dengan rata-rata left lumbar sebanyak 34 orang dengan presentase (43%).

Sudut *Cobb* pada jenis kurva *single curve* terdiri dari 93 rekam medis yang menunjukkan hasil distribusi rata-rata sudut *Cobb* pada jenis kurva *single curve* adalah sudut *Cobb* 31-50<sup>0</sup> sebanyak 27 orang dengan presentase (29%), kemudian sudut *Cobb* pada jenis kurva *double curve* terdiri dari 79 rekam medis yang dibagi menjadi kurva struktural dan non struktural mendapatkan hasil penelitian rata-rata sudut *Cobb* pada jenis kurva *double curve* struktural menunjukkan sudut 51-75<sup>0</sup> sebanyak 31 orang dengan presentase (39,2%) dan rata-rata pada jenis kurva non struktural didapatkan hasil rata-rata sudut 31-50<sup>0</sup> sebanyak 39 orang dengan frekuensi (49,4%).

Rotasi vertebra didapatkan rata-rata rotasi vertebra grade II sebanyak 87 orang dengan presentase (50,6%), kemudian grade I sebanyak 48 orang dengan presentase (27,9%), grade III sebanyak 17 orang dengan presentase (9,9%), grade 0 (neutral) sebanyak 12 orang dengan presentase (7%), grade IV sebanyak 8 orang dengan presentase (4,7%).

Maturasi tulang pada gambaran radiologi tulang belakang pasien skoliosis rata-rata yaitu stage IV sebanyak 64 orang dengan presentase (37,2%), kemudian stage V sebanyak 40 orang dengan presentase (23,3%), stage III sebanyak 25 orang dengan presentase (14,5%), stage II sebanyak 25 orang dengan presentase (14,5%), stage I sebanyak 12 orang dengan presentase (7%) dan stage 0 sebanyak 6 orang dengan presentase (3,5%).

Saran berdasarkan penelitian yang telah dilakukan oleh penulis yaitu untuk penelitian selanjutnya disarankan agar menambah durasi lama penelitian agar jumlah data

penelitian lebih banyak. Selain itu, penelitian selanjutnya dapat melakukan penelitian lanjutan hubungan antar variabel gambaran radiologi pada pasien skoliosis sebagai pertimbangan penelitian selanjutnya sebagai bentuk bertambahnya penelitian terbaru.

#### DAFTAR PUSTAKA

1. Choudhry MN. dkk. Adolescent Idiopathic Scoliosis. *The Open Orthopaedics Journal*. 2016;10:143–154.
2. Fadzhan M, Bettan SJ. Etiological Theories of Adolescent Idiopathic Scoliosis: Past and Present. *The Open Orthopaedics Journal*. 2018;11(1):1466–1489. Tersedia dari: <https://doi.org/10.2174/1874325001711011466>
3. Nabila E. Efektivitas Skoliometer Sebagai Alat Deteksi Dini Skoliosis. *Health and Medical Journal*. 2020;2(1): 59–60.
4. Kartika K. dkk. Peranan Radiologi pada Skoliosis. *Jurnal Radiologi Indonesia*. 2017;2(2):129-134.
5. Eltorai AEM. dkk. *Orthopedic Surgery Clerkship*. Springer International Publishing. 201;1(1): 137-143. Tersedia dari: <https://doi.org/10.1007/978-3-319-52567-9>
6. Yueniwati Y. *Prosedur Pemeriksaan Radiologi Untuk Mendeteksi Kelainan dan Cedera Tulang Belakang*. Universitas Brawijaya Press; 2014.
7. Afriyani PR, Patmasari R. E-proceeding of engineering: deteksi kelainan tulang belakang berdasarkan citra medis digital dengan menggunakan gray level co-occurrence matrix (GLCM) dan k-nearest neighbor (KNN). 2018; 5(3):4675-4776.
8. Wiradiputra EA. Spondylolisthesis. *Sari Pustaka*. Fakultas Kedokteran. Universitas Udayana Bali; 2015;1(1).
9. Scoliosis Australia. About scoliosis symptoms, causes, treatment. 2016 tersedia dari: [www.scoliosisaustralia.org/scoliosis/about\\_scoliosis.html](http://www.scoliosisaustralia.org/scoliosis/about_scoliosis.html)
10. Brox JL. Idiopathic scoliosis. 2016; (1): 1-7
11. Baaj A. Scoliosis: symptoms, treatment, surgery. *Spine health*. 2020. Tersedia dari: <https://www.spine-health.com/conditions/scoliosis/scoliosis-what-you-need-know>
12. Zhuang Q. dkk. Modified PUMC classification for adolescent idiopathic scoliosis. *Spine J*. 2019;19(9):1518-1528. Tersedia dari: <https://doi.org/10.1016/j.spinee.2019.03.008>
13. Palealu J. 2014. Rehabilitasi Medik pada Skoliosis. 2014;6 (1):8-9
14. Mahadewa TGB. Adult scoliosis: Correction or not. 2018;7(2): 526-527
15. Kim H. dkk. Scoliosis imaging: what radiologists should know. 2010;30(7). Tersedia dari: <https://pubs.rsna.org/doi/full/10.1148/rg.307105061>
16. Negrini S. dkk. 2016 SOSORT guidelines: orthopedic and rehabilitation treatment of idiopathic scoliosis during growth. 2018;13(3). Tersedia dari: <https://pubmed.ncbi.nlm.nih.gov/29435499/>
17. Sun W. dkk. Low body mass index can be predictive of bracing failure in patients with adolescent idiopathic scoliosis: a retrospective study. *European Spine Journal*. 2017;26(6). <https://doi.org/10.1007/s00586-016-4839-z>
18. Kokabu T. dkk. Three-dimensional depth sensor imaging to identify adolescent idiopathic scoliosis: a prospective multicenter cohort study. *Scientific Reports*. 2019;9(1). <https://doi.org/10.1038/s41598-019-46246-0>
19. Pasha S. dkk. A hierarchical classification of adolescent idiopathic scoliosis: Identifying the distinguishing features in 3D spinal deformities. *PLOS ONE*. 2019;14(3). <https://doi.org/10.1371/journal.pone.0213406>
20. Xu L. dkk. Initial Correction Rate Can be Predictive of the Outcome of Brace Treatment in Patients With Adolescent Idiopathic Scoliosis. *Clinical Spine Surgery: A Spine Publication*. 2017;30(4). <https://doi.org/10.1097/BSD.0000000000000343>
21. Baswara CGPK. dkk. Deteksi dini skoliosis di tingkat Sekolah Dasar Katolik Santo Yoseph 2. *Intisari Sains Medis*. 2019;10(2). <https://doi.org/10.15562/ism.v10i2.185>
22. Pesenti S. dkk. Correlations linking static quantitative gait analysis parameters to radiographic parameters in adolescent idiopathic scoliosis. *Orthopaedics & Traumatology: Surgery & Research*. 2019;105(3). <https://doi.org/10.1016/j.otsr.2018.09.024>
23. Ma, H.H. dkk. (2017). Application of two-parameter scoliometer values for predicting scoliotic Cobb angle. *BioMedical Engineering OnLine*, 16(1). <https://doi.org/10.1186/s12938-017-0427-7>
24. Troy MJ. dkk. The “Risser+” grade: a new grading system to classify skeletal maturity in idiopathic scoliosis. *European Spine Journal*. 2019;28(3). <https://doi.org/10.1007/s00586-018-5821-8>
25. Neal KM. dkk. Maturity Indicators and Adolescent Idiopathic Scoliosis. *Spine*. 2018;43(7). <https://doi.org/10.1097/BRS.0000000000002483>

